Aus der Abteilung für Zahnerhaltungskunde (Leiter: Prof. Dr. O. Hübner) des Zahnärztlichen Institutes (Direktor: Prof. Dr. H. Euler) und aus dem hygienischen Institut (Direktor: Prof. Dr. Prausnitz) der Universität Breslau

Über die Bewertung der Radiolix-Wurzelfüllung

Inaugural-Dissertation

zur Erlangung
der Würde eines Doktors der Zahnheilkunde
bei der
Hohen Medizinischen Fakultät
der
Schlesischen Friedrich-Wilhelms-Universität zu Breslau

vorgelegt von

Deike Sondermann
Zahnarzt

1930

Gedruckt mit Genehmigung der medizinischen Fakultät der Universität Breslau.

I. Berichterstatter: Professor Dr. Hübner.
II. " Professor Dr. Euler.

R. UNIV. BIBLIOTHEEK LEIDEN

Druck Wesermünder Neueste Nachrichten

Meinen Eltern gewidmet

Digitized by the Internet Archive
in 2026

https://archive.org/details/IA41546319_0105

Die Lehre von der dentalen fokalen Infektion hat zur Genüge gezeigt, wie sehr der Allgemeinorganismus durch ungenügende Wurzelbehandlungs- und -füllmethoden in Mitleidenschaft gezogen werden kann, ganz abgesehen von den Gefahren für den Bestand des Zahnes selbst. Nach der reichhaltigen Literatur auf diesem Gebiete und nach den vielen Methoden zu urteilen, die angegeben worden sind, um eine größtmögliche Sicherheit in der Wurzelbehandlung zu erreichen, kann man schon mit Recht sagen: „Das Problem der Wurzelbehandlung ist die Versorgung der regio apicalis" (Scherbel). Und wie manches Mal hat man mit den üblichen Wurzelfüllarten in diesem Punkte Schiffbruch gelitten. Die sehr verbreitete und am meisten geübte kombinierte Methode, die in dem Einpumpen einer antiseptisch wirkenden Paste und dem Nachschieben eines in Chloropercha getauchten Guttaperchapoints besteht, hat ihre technischen Schwierigkeiten. Denn untersucht man eine Reihe solcher mit Guttaperchaspitzen wurzelgefüllter Zähne, findet man, daß das Röntgenbild selten ein mustergültig abgefülltes Apikalgebiet zeigt.

Weshalb ist nun, wenn eine Gangrän vorgelegen hat, ein ungefüllter Kanalabschnitt so gefährlich? Weil wir trotz sorgfältiger mechanischer Reinigung und Desinfektion der Kanäle nicht für Sterilität bürgen können. Wir wissen ja nicht, ob wir bei dieser Reinigung und Desinfektion die mit Bakterien vollgepropften Dentinkanälchen und die Ramifikationen mit erfaßt haben. In diesen Schlupfwinkeln lebend zurückbleibende Mikroorganismen bilden dann den Ausgangspunkt für die Neuinfektion, die in dem vorher leeren, jetzt vom Periodontium her serös durchfeuchteten Kanalabschnitt und in dem recht häufig entzündeten apikalen Periodontium einen guten Nährboden findet. Dieses trifft, wie schon erwähnt, nur für solche Zähne zu, deren Pulpen gangränös zerfallen sind. Bei den verschiedenen Pulpitisformen haben wir es zwar auch mit einer Infektion zu tun. Doch sind von dieser in solchen Fällen die Dentinkanälchen selten ergriffen. Und wir haben es auch nach Devitalisation der Pulpa mit Arsen nach den Untersuchungen von W. Hoch, G. Hartmann usw. mit einem tatsächlich sterilen Kanal zu tun. Trotzdem bestehen auch hier dieselben Schwierigkeiten in technischer Beziehung, was die Möglichkeit einer idealen Wurzelfüllung anbetrifft.

Zur Beseitigung dieser Unsicherheit in der Wurzelbehandlung sind die verschiedensten Wege eingeschlagen worden. Entweder suchte man durch Pulpenamputation, durch Vervollkommnung der Wurzelkanalerweiterung, durch eine besondere Art der Wurzelfüllung oder durch Wurzelspitzenresektion zur Beseitigung der apikalen Ramifikationen dem erwünschten Ziele näher zu kommen. Da Pichler z. B. die Entstehung einer Neuinfektion und periapikaler Infektionsherde hauptsächlich von drei Punkten abhängen läßt, nämlich

1. von der Virulenz der Bakterien,
2. von der Stärke der Abwehrkräfte des Organismus,
3. von der Zahl der Bakterien, die auswandern,

und er dabei den Hauptwert auf Punkt 3 legt, so verlangt er eine „möglichst vollkommene mechanische Ausfüllung" des Kanals, um „die Zahl der Bakterien dadurch zu beeinflussen, daß wir ihnen möglichst wenig Raum gönnen".

Das Ideal einer Wurzelfüllung wäre nun, wenn von ihr die drei von Pichler angegebenen Faktoren wesentlich beeinflußt würden, und sie außerdem die von Miller angegebenen und von späteren Autoren (Mayrhofer, Kneschaurek, Albrecht, Möller) hinzugefügten Eigenschaften in sich vereinigte. Diesem Ideal kommen einige Wurzelbehandlungs- und -füllmethoden einen guten Schritt näher, die in letzter Zeit besonders häufig in der Literatur erwähnt worden sind. Gemeint sind die Silberwurzelfüllungen, sei es als Howesche Silberlösung oder als Silberpulver oder als massive Silberpoints. Ferner sei an die Wurzelbehandlung mit Jod erinnert, einmal in Dampfform zur Sterilisation des Kanals nach Gangrän und als Jodoform in statu nascendi in dem Weilschen Wurzelbehandlungsverfahren.

Diesen Verfahren wurde kürzlich von Dr. M. Levy die Verwendung radioaktiver Substanzen zur Wurzelfüllung an die Seite gestellt, die durch dauernde Emission von Radiumstrahlen die Entzündung und den Bakterienbestand im Kanal

1 2 3 4

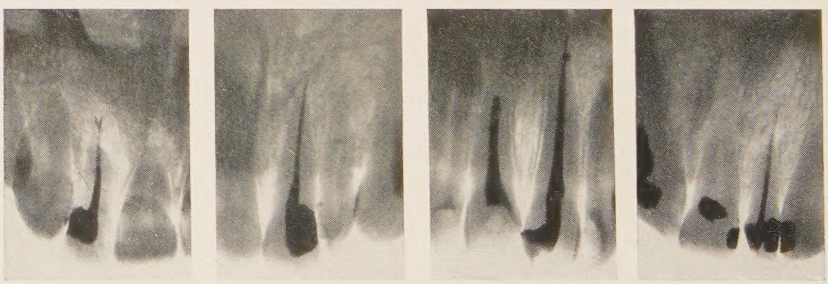

$^{21}J^{12}$

5 6

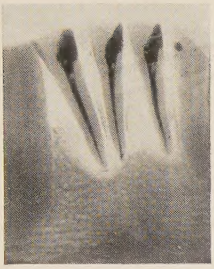

$_{21}J_{12}$

und in der Umgebung des Zahnes beeinflussen. Das Radium sendet durch dauernden Atomzerfall ein Strahlengemisch von Alpha-, Beta- und Gammastrahlen aus. Die beiden ersteren Arten sind korpuskulärer Natur, also Masseteilchen, die sich durch die elektrische Ladung unterscheiden. Die Gammastrahlen sind massenlose, elektromagnetische Schwingungen gleich den Röntgenstrahlen. Sie haben wie diese eine sehr

7 8

$^{1}C^{1}$

8 10

$_{1}C_{1}$

kleine Wellenlänge und somit ein sehr großes Durchdringungsvermögen. Hingegen werden die Alpha- und Betastrahlen schnell resorbiert.

Außer den Radiumsalzen werden auch Abkömmlinge der Thoriumreihe therapeutisch verwendet, Mesothorium und Thorium X. Das Thorium X läßt sich aus dem Radiothor isolieren, das aus dem Mesothorium unter Aussendung von Betastrahlen entsteht.

Die biologische Wirkung radioaktiver Substanzen wird heute in der gesamten Medizin therapeutisch ausgenutzt. Für den Zahnarzt wichtig ist die interne Anwendung zur Parodontosebehandlung, als Bestrahlungstherapie in Form der intratumoralen Behandlung. Neuerdings macht ihre Verwendung als Entzündungsbestrahlung bei akuten Periodontitiden und Granulomen von sich reden. Diese letzteren Erkrankungen werden immer durch eine Bakterieninvasion, die von einer faulig zerfallenen Pulpa herrührt, in das periodontale Gewebe hervorgerufen.

Derartige Fälle mit ihren Infektionsherden und den damit verknüpften Entzündungserscheinungen sollen angeblich durch Radiumbestrahlung erfolgreich behandelt werden können.

11

12

13

$^{21}P^{2}$

14

15

$[_{1}M]_{2}P$

Die Vorstellung einer solch günstigen Einwirkung bei der Bestrahlung eines Entzündungsherdes läßt sich nach dem augenblicklichen Stande der Forschungen so ausdrücken, daß durch die lokale Einwirkung der Strahlen das leukocytäre und lymphocytäre Infiltrat geschädigt bzw. zerstört wird. Auf diese Weise werden die an die weißen Blutzellen gebundenen Heilstoffe frei. Wir haben also eine direkte, lokale Immunisierung vor uns (Leukocytenabbau und Immunisierung durch freigemachte Antikörper). Außerdem wird durch lokal hervorgerufene Hyperämie für ein schnelles Abführen der Zersetzungsprodukte gesorgt.

Ueber die bakterizide Wirkung von Radiothor (wirksam — nur Alphastrahlen) hat M. Levy kürzlich wieder eine interessante Arbeit veröffentlicht, deren Ergebnis hier kurz wiedergegeben werden soll. Es heißt dort: Die Versuche (Kulturversuche mit Staphylo- und Streptokokken) zeigen Lähmung der Mikroorganismen bis zur vollkommenen Abtötung (Sterilisation), und zwar nimmt die Wirkung der Strahlen auf die Mikroorganismen mit der Länge der Einwirkungszeit zu. Dasselbe Ergebnis zeigten bei Levy auch die Patientenversuche, nämlich vollkommene Sterilität des Wurzelkanals nach Ausfüllen mit Radiothor.

16 17 18

$^{32}M^{1}$

19 20 21

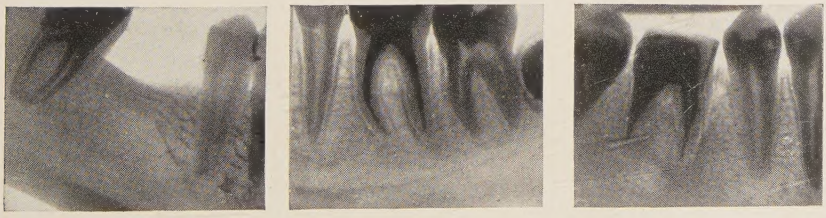

$_{21}M_{1}$

Ueber die Ursache dieser eklatanten Wirkung sagt derselbe Autor: Nach neueren Forschungen erreichen wir durch die Strahlen eine Anreicherung mit Wasserstoffionen, eine Veränderung des Chemismus des Nährbodens. Die Verstärkung der Wasserstoffionenkonzentration, die den Grad der sauren Reaktion des Gewebes bezeichnet, schafft einen sauren Nährboden, auf dem Bakterien nicht wachsen können.

Damit nun die radioaktive Substanz ihre beiden Wirkungen, die biologische und bakterizide, entfalten kann, muß sie also wegen der oben bereits erwähnten geringen Durchdringungsfähigkeit der Alpha- und Betastrahlen in unmittelbare Nähe des Ortes gebracht werden, wo ihre Wirkung gewünscht wird. Bei den vorher genannten Erkrankungen des Periodontiums dürfte wohl der Wurzelkanal der geeignete Platz sein.

Diese Ueberlegung führte zu der von Levy angegebenen radioaktiven Wurzelfüllung „Radiolix", die wir klinisch, bakteriologisch und röntgenologisch geprüft haben.

Die radioaktive Wurzelfüllung „Radiolix" setzt sich aus einem Pulver und einer Flüssigkeit zum Anrühren zusammen. Das „Radiolix"-Pulver besteht nach den in Levys schon öfter zitierten Aufsatz gemachten Angaben aus einem radiothorhaltigen Toriumpräparat. Es enthält also zwei strahlungsfähige Komponenten, das Radiothor und das Thorium. Während ersteres allmählich in der Intensität der Strahlung nachläßt, besteht die des Thoriums praktisch unbegrenzt weiter. Außerdem soll die Emanation des „Radiolix" als Gas in die Dentinkanälchen eindringen und so bakterizid wirkende Alphastrahlen aussenden. In der Dosierung ist natürlich darauf Rücksicht genommen, daß keine Gewebsschädigungen der Weichteile und des Knochens durch die Gammastrahlen entstehen können. In der zum Anrühren verwendeten Flüssigkeit ist eine Jodverbindung enthalten, die freies Jod abzuspalten vermag. Also auch diesem Teil der Füllung kommt eine antiseptische Bedeutung zu.

Am Anfang dieser Abhandlung wurde gesagt, daß die ideale Wurzelfüllung gewissen Anforderungen genügen und dazu noch drei von Pichler aufgestellte Punkte beeinflussen müsse. Ob letzteres der Fall ist, soll in den nachfolgenden klinischen und bakteriologischen Untersuchungen nachgeprüft werden.

Behandelt wurden etwa 100 Patienten im Alter von 15 bis 64 Jahren, und an zirka 120 Zähnen wurde die Wurzelfüllung mit „Radiolix" ausgeführt. Unter diesen Zähnen waren solche, deren Pulpen mit Causticin Woelm devitalisiert waren; dann solche, deren Wurzelfüllung wegen Unvollkommenheit erneuert werden mußte; ferner solche, deren Pulpen gangränös zerfallen waren. Bei letzteren Zähnen wurde die Vorbehandlung sowohl mit Trikresol-Formalin als auch mit dem Hochfrequenzstrom ausgeführt. In den meisten Fällen wurden die Kontroll-

Röntgenaufnahmen gleich nach der Wurzelfüllung angefertigt. Zur Kontrolle klinischer Erscheinungen wurden die Patienten, soweit es zu erreichen war, in Abständen von 2—3 Wochen wiederbestellt. In solchen Fällen, bei denen von der Wurzelfüllmasse am Foramen apicale etwas unabsichtlich oder experimenti causa durchgestoßen war oder ein kleiner apikaler Entzündungsherd bestanden hatte, wurden nach zirka 12 bis 14 Wochen die Kontroll-Röntgenaufnahmen wiederholt.

Zur Wurzelfüllung mit „Radiolix" sind irgendwelche besondere Instrumente nicht nötig. Die Wurzelkanalvorbehandlung kann nach den üblichen Methoden geschehen. In unseren Fällen wickelte sich der Arbeitsvorgang folgendermaßen ab: Zunächst wurde bei jeder Behandlung — gleich, ob zur Einlage oder zur endgültigen Füllung — Cofferdam angelegt. Eine kleine Mühe, die aber durch die Möglichkeit eines ruhigen, exakten Arbeitens bald wettgemacht wird. Dann wurden die kariösen Massen gewissenhaft entfernt und die Kavität präpariert. Erst jetzt wurde an die Wurzelkanalvorbehandlung herangegangen, die in der Exstirpation der Pulpa, bei Gangrän in etappenweiser Reinigung, Erweiterung und Desinfektion der Kanäle bestand. Zur Kanalerweiterung wurden vorwiegend die deutschen Antäos-Rattenschwanzfeilen benutzt. Nur in Notfällen mußten die Kerr'schen Reamers den Weg zum Apex bahnen. So wurde jeder Kanal vorsichtig so weit zu erweitern versucht, bis der Patient durch eine leichte Reaktion das Erreichen des Foramen apicale anzeigte. Natürlich gab es auch ab und zu eine Ausnahme, wo das Ziel trotz eifrigen Bemühens nicht zu erreichen war. Gleichzeitig wurde reichlich konzentrierte Karbolsäure als Antiseptikum verwendet. Zum Schluß wurde der Wurzelkanal mit Alkohol ausgewaschen und mit sterilen Wattenadeln ausgetrocknet.

Die Technik der hierauf folgenden Wurzelfüllung mit „Radiolix" ist kurz folgende: Das Pulver und die Flüssigkeit des Präparates wurden vor jeder Füllung frisch zusammengerührt, und zwar zu einem ziemlich festen Brei, um die Masse besser in das Kavum hineinbringen zu können. Dann wurden mit der Pinzette noch 1—2 Tropfen von der Flüssigkeit in das Kavum nachgefüllt und die Masse mit einem Wurzelkanalstopfer und einer Miller-Nadel in den Kanal hineingepumpt. (Als praktisch erwiesen hat sich hier auch der spiralförmige Kanalstopfer „Lentulos" für Hand- und Winkelstück.) Levy stopft jetzt noch einen Guttaperchapoint nach, setzt also das „Radiolix" nur an die Stelle der antiseptisch wirkenden Paste in der kombinierten Methode. Wir haben das „Radiolix" außer in dieser Methode auch als reine Pastenfüllung benutzt und sind zu der Ueberzeugung gekommen, daß das Nachschieben des Points nur eine Zeitvergeudung ist, zumal derselbe noch zum Schluß am Kanaleingang abgebrannt werden muß. An Zähnen, die

mit „Radiolix" abgefüllt waren und nach drei Monaten extrahiert wurden, haben wir feststellen können, daß die „Radiolix"-Masse den Kanal vollständig ausfüllte und noch nicht porös geworden war. Außerdem hat ja diese letztere Art den Vorzug einer leichteren Entfernung der Wurzelfüllung, wenn das eventuell notwendig werden sollte (siehe Abbild. 1—21).

Hiermit haben wir schon zwei Punkte der sieben Millerschen Forderungen gestreift und können zur Nachprüfung der anderen Punkte übergehen. Soweit es im Rahmen der klinischen Untersuchungen zu kontrollieren möglich war, konnte festgestellt werden, daß die „Radiolix"-Wurzelfüllung sehr gut einzuführen ist und im Bedarfsfalle die Möglichkeit einer leichten Entfernung besteht; daß sie der Kanalwand fest anliegt, nicht schrumpft und nicht porös wird. Verfärbungen am Zahnhals konnten nicht festgestellt werden. An Reizerscheinungen wurde nur in zwei Fällen eine Periodontitis beobachtet, die etwa zwei bis drei Tage anhielt. Doch soll hierzu bemerkt werden, daß in beiden besagten Fällen kein Wurzelfüllmaterial durch das Foramen apicale durchgestoßen war, die klinischen Erscheinungen also wohl auf Rechnung der Infektion des apikalen Periodontalraumes kommen, da vorher eine Gangrän bestanden hatte. In allen übrigen Fällen war, manchmal trotz starken Durchstopfens, höchstens ein leichtes Druckgefühl für die Dauer von 12—24 Stunden die Folge.

Sollte eine spätere Wurzelspitzenresektion indiziert sein, so ist bei dieser Methode die Möglichkeit dazu leicht gegeben, wenigstens nach der hier am Breslauer Institut geübten Methode, wo das Kanallumen von der Wunde her mit Amalgam verschlossen wird. Im übrigen könnte man ja in einem solchen Falle einen Guttaperchapoint nachschieben.

Der Nachweis der Wurzelfüllung im Röntgenbild ist geradezu ideal.

Was in diesem Zusammenhange die bakterizide Wirkung des „Radiolix" anlangt, so wurden zur Feststellung derselben folgende Versuche angestellt:

1. Kulturversuche mit Wurzelfüllmaterial und Bohrspänen von vor 15—16 Wochen abgefüllten Zähnen,
2. Kulturversuche mit Streptokokken unter Einwirkung von
   a) „Radiolix"-Flüssigkeit,
   b) „Radiolix"-Pulver,
3. Kulturversuche mit Anaerobiern, gezüchtet aus gangränösem Kanalinhalt, unter Einwirkung von
   a) „Radiolix"-Flüssigkeit,
   b) „Radiolix"-Pulver.

Versuch 1. Zahn 8| **Tabelle 1**

Röhrchen Nr.	Aus Kanal-abschnitt	Material	Nährböden		Bakt Befund	
			aerob	anaerob	aerob	anaerob
1.	Koronale Hälfte	Füllung mit Instrum.	Traubenzucker-bouillon Bouillonagar	Traubenzucker-bouillon	im häng. Tropfen: keine Trübung	im häng. Tropfen: keine Trübung
2.	Koronale Hälfte	Bohrstaub mit Instrum.	Traubenzucker-bouillon Bouillonagar	Traubenzucker-bouillon	im häng. Tropfen: keine Trübung	im häng. Tropfen: keine Trübung
3.	Koronale Hälfte	Bohrstaub	Traubenzucker-bouillon	Traubenzucker-bouillon	im häng. Tropfen: keine Trübung	im häng. Tropfen: keine Trübung
4.	Apikale Hälfte	Bohrstaub mit Instrum.	Traubenzucker-bouillon Bouillonagar Blutagar	Traubenzucker-bouillon Blutagar	im häng. Tropfen: unbewegliche Stäbchen Trübung	Gramfärbung von Blutagar. Stäbchen
5.	Apikale Hälfte	Füllung	Traubenzucker-bouillon Blutagar	Traubenzucker-bouillon Blutagar	im häng. Tropfen: Kokken in kurzen Ketten Trübung	Gramfärbung von Blutagar. Streptokokken
6.	Apex	Füllung mit Instrum.	Traubenzucker-bouillon Blutagar	Traubenzucker-bouillon Blutagar	im häng. Tropfen: Kokken in länger. Ketten Trübung	Gramfärbung von Blutagar Kokken, Stäbchen, Soor
7.	Apex	Bohrstaub mit Instrum.	Traubenzucker-bouillon Bouillonagar Ascitesagar	Traubenzucker-bouillon Ascitesagar	im häng. Tropfen: unbewegliche Stäbchen	Gramfärbung von Ascitesagar. Streptokokken, vereinzelte Staphylok, Soor

Versuch 1. Zahn $\overline{6}$| **Tabelle 2**

Röhrchen Nr.	Aus Kanal-abschnitt	Material	Nährboden		Bakt.-Befund	
			aerob	anaerob	aerob	anaerob
1.	Koronale Hälfte	Füllung mit Instrum.	Traubenzucker-bouillon	Traubenzucker-bouillon	im häng. Tropfen: keine Trübung	im häng. Tropfen: keine Trübung
2.	Koronale Hälfte	Bohrstaub mit Instrum.	Traubenzucker-bouillon Bouillonagar Blutagar	Traubenzucker-bouillon Ascitesagar	im häng. Tropfen: keine Trübung	im häng. Tropfen: keine Trübung
3.	Apikale Hälfte	Bohrstaub	Traubenzucker-bouillon Blutagar	Traubenzucker-bouillon Blutagar	im häng. Tropfen: Kokken in langen Ketten Trübung	im häng. Tropfen: Kokken Trübung
4.	Apex	Bohrstaub mit Instrum.	Traubenzucker-bouillon Bouillonagar	Traubenzucker-bouillon Ascitesagar	im häng. Tropfen: Kokken in ziemlich langen Ketten. Trübung	Gramfärbung von Ascitesagar Kokken Trübung
5.	Apex	Bohrstaub mit Instrum.	Traubenzucker-bouillon Bouillonagar Blutagar	Traubenzucker-bouillon Blutagar	im häng. Tropfen: Kokken in langen Ketten Trübung	im häng. Tropfen: Kokken in langen Ketten Trübung

Versuch 2a **Tabelle 3**

Röhrchen Nr.	Läppchen hat in R. L. Flüssigkeit gelegen	Bakterien-Befund nach dem							
		1.	2.	3.	4.	5.	6.	7. Tag	
1	5 Minuten	—	—	—	—	—	—	—	steril
2		—	—	—	—	—	—	—	steril
3	15 Minuten	—	—	—	—	—	—	—	steril
4		—	—	—	—	—	—	—	steril
5	30 Minuten	—	—	—	—	—	—	—	steril
6		—	—	—	—	—	—	—	steril
7	60 Minuten	—	—	—	—	—	—	—	steril
8		—	—	—	—	—	—	—	steril
9	Kontrolle	+	+	+	+	+	+	+	schon nach 1 Tag starke Trübung und Bodensatz
Platte Nr. 1	5 Minuten	—	—	—	—	—	—	—	steril
2	15 Minuten	—	—	—	—	—	—	—	steril
3	30 Minuten	—	—	—	—	—	—	—	steril
4	60 Minuten	—	—	—	—	—	—	—	steril
5	Kontrolle	—	+	+	+	+	+	+	nach 2 Tagen Wachstum

Versuch 3a **Tabelle 4**

Röhrchen Nr.	Läppchen hat in R. L. Flüssigkeit gelegen	Bakterien-Befund nach dem						
		2.	3.	4.	5.	6.	7. Tag	
1	5 Minuten	—	—	—	—	—	—	steril
2		—	—	—	—	—	—	steril
3	15 Minuten	—	—	—	—	—	—	steril
4		—	—	—	—	—	—	steril
5	30 Minuten	—	—	—	—	—	—	steril
6		+	+	+	+	+	+	nach dem 2. Tag Trübung mit leichtem Bodensatz
7	60 Minuten	—	—	—	—	—	—	steril
8		—	—	—	—	—	—	steril
9	Kontrolle	+	+	+	+	+	+	schon nach 1 Tag starke Trübung und Bodensatz
Platte Nr. 1	5 Minuten	—	—	—	—	—	—	steril
2	15 Minuten	—	—	—	—	—	—	steril
3	30 Minuten	—	—	—	—	—	—	steril
4	60 Minuten	—	—	—	—	—	—	steril
5	Kontrolle	+	+	+	+	+	+	nach 2 Tagen Wachstum

Versuchsanordnung.

Die bakteriologische Untersuchung bei 1 ging folgendermaßen vor sich: In einer sterilen Zange wurden die extrahierten Zähne festgehalten und unter genauer Beachtung sterilen Arbeitens der Verschluß entfernt. Dann wurde etappenweise mit Donaldson-Nadeln die Wurzelfüllung entfernt und ebenso mit Beutelrockbohrern von der Kanalwand Bohrspäne gewonnen. Mit jedem Instrument wurden dann in Traubenzuckerbouillon, auf gewöhnlichem Agar, auf Blut- und auf Ascitesagar Kulturen angelegt. Sowohl aerob als auch anaerob kamen die beimpften Nährböden in den Brutraum und wurden dort zwei bis drei Tage belassen. Bei 2a und 3a wurde die Wirkung der „Radiolix"-Flüssigkeit so geprüft, daß Leinwandläppchen, die kurze Zeit in den Bakterienkulturen gelegen hatten und leicht angetrocknet waren, verschiedene Zeit lang (5, 15, 30, 60 Minuten) in „Radiolix"-Flüssigkeit getaucht wurden. Nachdem dann die Läppchen in Natriumthiosulfat, um das Jod zu neutralisieren, und anschließend in sterilem, destilliertem Wasser gespült waren, wurden sie in Traubenzuckerbouillon und auf Agar gebracht und in den Brutschrank gestellt. Die Wirkung des „Radiolix"-Pulvers auf Streptokokken und Anaerobier (Versuch 2b und 3b) wurde so festgestellt, daß einmal eine kleine Menge des Pulvers auf mit den Bakterien gleichmäßig bestrichene Agarplatten gebracht wurde. Außerdem wurde „Radiolix"-Pulver in Kollodiumsäckchen gefüllt und diese in mit Streptokokken und Anaerobiern beimpfte Traubenzuckerbouillon gehängt. Die Platten sowohl, als auch die Röhrchen mit den Säckchen wurden dann entsprechend bebrütet.

Versuchsergebnisse.

Die Ergebnisse der einzelnen Versuche dürften wohl durch eine tabellarische Zusammenstellung am besten erläutert werden. Tabelle 1 und 2 zeigen deutlich, wie die Wirkung der Wurzelfüllung in dem apikalen Teil des Wurzelkanals, der mit „Radiolix"-Masse schlecht abgefüllt war, nachläßt. Während im oberen Kanalabschnitt Füllung und Bohrstaub steril waren, konnten in den übrigen Kulturen sowohl im hängenden Tropfen, als auch in dem Grampräparat nicht hämolytische, grampositive Streptokokken, unbewegliche Stäbchen, vereinzelt Staphylokokken und Soor festgestellt werden. Also auch hier ein Beweis, wie recht Pichler hat, wenn er unter anderem eine möglichst gute mechanische Ausfüllung des Kanals fordert.

Tabelle 3 und 4 zeigen die Wirkung der stark jodhaltigen „Radiolix"-Flüssigkeit auf Streptokokken und Anaerobier. Daraus geht klar hervor, daß schon nach 5 Minuten Einwirkungs-

Versuch 2b **Tabelle 5**

Röhrchen Nr.	Kollodium-Säckchen gefüllt mit	Bakterien-Befund nach dem						
		1.	2.	3.	4.	5.	6.	7. Tag
1	R. L.-Pulver	—	leichte Trübung	leichte Trübung	Trübung mit Bodensatz	Trübung mit Bodensatz	Trübung mit Bodensatz	Trübung mit Bodensatz
2	"	"	"	"	"	"	"	"
3	"	—	"	"	"	"	"	"
4	"	leichte Trübung	"	"	"	"	"	"
5 Kontrolle	—	"	"	"	"	"	"	"
6	—	"	"	"	"	"	"	"

Versuch 3b **Tabelle 6**

Röhrchen Nr.	Kollodium-Säckchen gefüllt mit	Bakterien-Befund nach dem						
		2.	3.	4.	5.	6.	7.	Tag
1	R. L.-Pulver	—	leichte Trübung	leichte Trübung	Boden-satz	Boden-satz	Boden-satz	
2	"	"	"	"	"	"	"	
3	"	leichte Trübung	"	leichter Bodensatz	"	"	"	
4	"	"	"	"	"	"	"	
5 Kontrolle		"	"	"	"	"	"	
6		—	"	leichte Trübung	"	"	"	

Kontrollversuch zu 2b und 3b **Tabelle 7**

Röhrchen Nr.	Aus Röhrchen Nr. von Versuch 2b	Bakterien-Befund nach dem 1.	2.	3.	4.	5.	6.	7. Tag
1	1							
2	2							
3	3							
4	4							
	3b							
5	1							
6	2							
7	3							
8	4							

Kontrollversuch zu 2b und 3b **Tabelle 8**

Röhrchen Nr.	Abstand des Impfmaterials vom R. L.-Pulver 2b	Bakterien-Befund nach dem 1.	2.	3.	4.	5.	6.	7. Tag
1	2 mm							
2	5 mm							
3	10 mm							
	3b							
1	2 mm							
2	5 mm							
3	10 mm							

zeit der „Radiolix"-Flüssigkeit auf die beimpften Läppchen dieselben steril waren, während das Kontrolläppchen schon nach 1 Tag ein Wachstum mit starker Trübung und Bodensatz hervorrief. Die positive Kultur Nr. 6 in Tabelle 4 muß durch einen technischen Fehler beim Arbeiten verursacht worden sein.

Bei Versuch 2b und 3b, Einwirkung von „Radiolix"-Pulver auf Streptokokken und Anaerobier, haben wir solch eklatante Erfolge, wie sie Levy bei seinen Versuchen mit Radiothor erzielt hat, nicht gehabt. Aus Tabelle 5 und 6 geht dies negative Resultat hervor. Kontrollröhrchen und Versuchsröhrchen zeigten im Wachstum nicht den geringsten Unterschied. Nicht einmal eine Wachstumshemmung haben wir nach Einbringen der mit „Radiolix"-Pulver beschickten Kollodiumsäckchen in die beimpfte Bouillon feststellen können. Von einer Abtötung der Streptokokken und Anaerobier kann überhaupt nicht die Rede sein. Denn Bouillon, die mit solchem zwei Tage unter der Wirkung von „Radiolix"-Pulver gewesenen Material beimpft wurde, zeigte schon nach eintägigem Aufenthalt im Brutraum starke Trübung mit Flockenbildung (Tabelle 7). Ebenderselbe Erfolg war der anderen Art dieses Versuches beschieden. Das „Radiolix"-Pulver beeinflußte die auf Agar gleichmäßig ausgestrichene Streptokokken- und Anaerobenkultur nicht im geringsten. Zwischen diesen und den Kontrollplatten war kein Unterschied festzustellen. Dementsprechend fiel dann auch der Kontrollversuch (Tabelle 8) aus, wo wir in verschiedenen Abständen vom „Radiolix"-Pulver gewonnenes Impfmaterial in Traubenzuckerbouillon brachten, das schon nach 1 bzw. 2 Tagen starke Trübung und Bodensatz hervorrief.

Aus diesen Versuchen ist ein Ueberwiegen der Radiumstrahlenwirkung gegenüber dem Jodeinfluß nicht zu folgern. Weiteren umfangreicheren bakteriologischen Untersuchungen muß es überlassen bleiben, in dieser Frage Klarheit herbeizuführen.

Nun seien noch die Fälle erwähnt, wo die Gangrän mit Diathermie vorbehandelt wurde. Gearbeitet wurde natürlich auch hier nur unter Cofferdam. Nach Präparation der Kronenkavität wurde das Pulpenkavum vollends eröffnet und die Kanäle vorsichtig, d. h. ohne gangränöse Massen durch das Foramen apicale zu stoßen, von dem putriden Inhalt gereinigt und dann erweitert. Darauf begann die Sterilisation des Wurzelkanals mit dem Diathermiestrom unter Anwendung von 2% Chloramin. Eventuell wurde das Chloramin des öfteren erneuert, bis der Kanal vollkommen geruchlos war. Zur Sicherheit folgte noch ein Auswaschen des Kanals mit Karbolsäure und anschließend Auswaschen und Austrocknung in oben schon angegebener Weise. In derselben Sitzung wurde dann die „Radiolix"-Wurzelfüllung und die endgültige Füllung gelegt.

Sämtliche auf diese Art behandelten Zähne blieben bisher vollkommen reaktionslos. Selbst refraktäre Fälle, die der Wurzelspitzenresektion verfallen gewesen wären, da antiseptische Einlagen nicht zum Ziele führten, wurden in einer Sitzung ohne irgendwelche nachfolgenden Schmerzen abgefüllt. Bemerkt sei aber noch, daß in solchen Fällen, wo schon Pus aus dem Wurzelkanal kam, die eben beschriebene Behandlung erst eingeleitet wurde, nachdem der Zahn zwei Tage offen gelassen war.

Zum Schluß noch einige Worte über die zweite Serie der Kontroll-Röntgenaufnahmen. Diese haben ergeben, daß das durchgepreßte Wurzelfüllmaterial eine Schädigung des Knochens nicht hervorgerufen hat, daß es im Gegenteil vollkommen resorbiert worden ist. In den Fällen, wo das durchgestoßene Material in einen apikalen Entzündungsherd hineinragte, ist eher eine Veränderung des Knochens im Sinne einer Verkleinerung des Granuloms festzustellen. Doch sei in diesem Zusammenhange gleich davor gewarnt, etwa von einer Heilung zu reden, da wir die verschiedene Einstellung der Röntgenröhre bei den Aufnahmen in Rechnung setzen müssen und man

22



23

24

J^1 C^1 ^2J





25 26 27

(Kontrollaufnahmen nach 3 Monaten)

bekanntlich mit Schlüssen nur aus Röntgenbildern recht vorsichtig sein muß.

Die starke Resorption der Wurzelfüllung (siehe Abbild. 22 bis 31) bei weitem Foramen apicale, teilweise bis in den Kanal hinein, scheint auf den ersten Blick nachteilig zu sein und eine Verwendung der „Radiolix"-Wurzelfüllung bei jugendlichen Zähnen mit weiten Foramen apicale auszuschließen. Denn über dem Wege des in den leeren Kanalabschnitt hineinwuchernden Granulationsgewebes, hervorgerufen durch in der Entzündung begründete Hyperämie und Mobilisierung der Uferzellen zu Osteoclasten, könnte es zu manchmal recht erheblichen Resorptionen kommen.

28

29

^{1}P C^{1}

30 31

(Kontrollaufnahmen nach 3 Monaten)

Das allmähliche Verschwinden der Wurzelfüllung aus dem früher exakt abgefüllten Wurzelkanal erwähnt Walkhoff auch von seiner Jodoformpaste. Er sieht dies aber nicht als Nachteil an, solange der entstandene Hohlraum steril ist und bleibt. Ja, er hält die Möglichkeit einer wochen- und monatelangen Abgabe von Jod aus dem Wurzelkanal an das Granulom für sehr vorteilhaft und führt darauf die guten Erfolge in der Ausheilung von Granulomen zurück.

Ferner soll ein Punkt nicht unerwähnt bleiben, nämlich die starke Gelbfärbung, die das Phosphatzement durch das Jod der „Radiolix"-Flüssigkeit bei Kontakt mit der Wurzelfüllung erfährt. Doch konnte durch eine Reihe von Versuchen festgestellt werden, daß die Verfärbung bei Verwendung des Phosphatzementes zur Unterfüllung für Silikatzementfüllungen nicht weitergeht, selbst wenn letztere vor dem Erhärten der Unterfüllung gelegt wurde.

Wenn das untersuchte Material auch nicht sehr groß ist, um schon zu einem abschließenden Urteil über die radioaktive Wurzelfüllung „Radiolix" zu kommen, so haben wir doch so viel feststellen können, daß mit ihr, verglichen mit den anderen, bisher gebrauchten Wurzelfüllarten, doch unter Voraussetzung einer genauen, exakten Arbeit, recht gute Ergebnisse zu erreichen sind. Es kann also diese Wurzelfüllung „Radiolix" schon auf Grund zweier Vorzüge, der bakteriziden Wirkung, die ihr doch auf Grund ihres Gehaltes an Jod zugesprochen werden muß, und der guten Einführbarkeit bis zum Foramen apicale, empfohlen werden. Allerdings ist auf Grund unserer bakteriologischen Kontrollversuche die Radiumwirkung des „Radiolix"-Pulvers so gering, daß es gegenüber der Jodwirkung der Flüssigkeit praktisch gar nicht in Erscheinung tritt. Natürlich müßten zu einer abschließenden Beurteilung des Wertes dieser Methode noch größere histologische Untersuchungen vorliegen.

Zum Schluß meiner Arbeit spreche ich Herrn Professor Dr. Hübner für die Zuweisung des Themas und Herrn Professor Dr. Prausnitz für die gütige Unterstützung bei den bakteriologischen Arbeiten meinen ergebensten Dank aus.

Literatur-Verzeichnis.

1. Kantorowicz: Handwörterbuch der ges. Zahnheilk. III. 1931.
2. M. Leist: Zeitschr. f. Stomatologie, 1927, H. 12.
3. M. Levy: Zahnärztl. Rundschau, 1930, H. 21 u. 22.
4. M. Levy: Zahnärztl. Rundschau, 1931, H. 24.
5. O. Müller: Fortschritte der Zahnheilk. V/1, 1929.
6. Peckert: Einführung in die konserv. Zahnheilk., 1923.
7. Pichler: Zeitschrift f. Stomatologie, 1930, H. 4.
8. Scherbel: Deutsche Monatsschr. f. Zahnheilk., 1930, H. 1.
9. Walkhoff: Mein System der medikamentösen Behandlung schwerer Erkrankungen der Zahnpulpa und des Periodontiums. 1928.

Lebenslauf.

Ich bin am 4. März 1908 als Sohn des Lehrers Richard Sondermann und seiner Frau Marie, geb. Deike in Bremerhaven geboren. Nach dreijähriger Vorschulzeit besuchte ich 10 Jahre das Gymnasium zu Bremerhaven, wo ich Ostern 1927 das Reifezeugnis erhielt. Nach viersemestrigem Studium an dem Zahnärztlichen Institut in Marburg a. d. L. kam ich nach Breslau, wo ich im Herbst 1930 die zahnärztliche Staatsprüfung bestand.

Ich bin Bremer Staatsangehöriger.

Deike Sondermann.